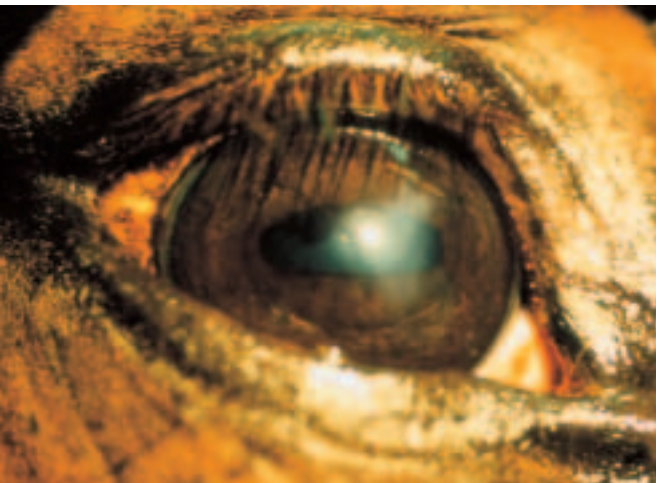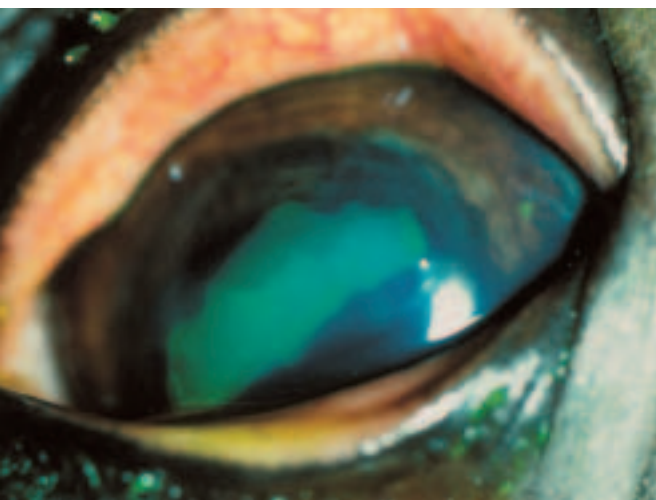
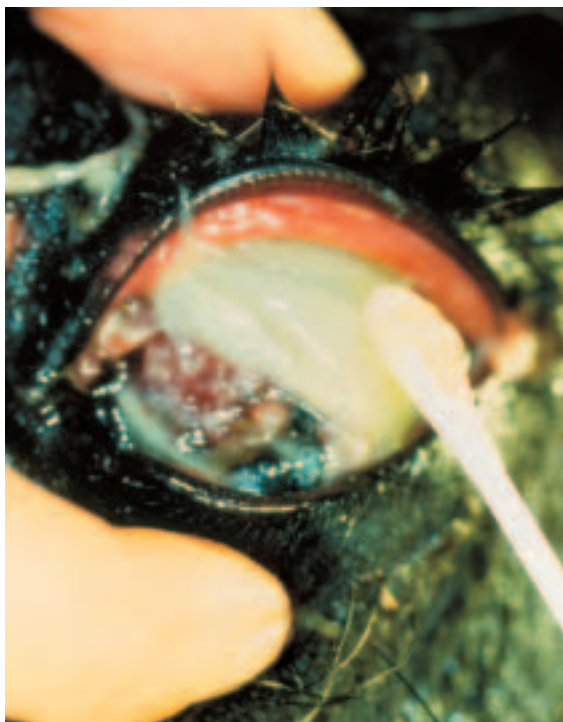


**ABBILDUNG 1:**  
chronisches oberflächliches Ulkus



**ABBILDUNG 2:**  
Fluoreszein-positive Hornhauterosion



**ABBILDUNG 3:**  
Tupferprobe bei infizierter perforierender Hornhautverletzung

## ■ VETKOLLEG PFERDE

*Als vorderste Schicht des Augapfels ist die Hornhaut gefährlichen Umwelteinflüssen in besonderem Maße ausgesetzt. Leicht kommt es zum Beispiel zu Verletzungen und Infektionen, die dringend eine tierärztliche Versorgung erfordern.*

# Notfallsituationen an der Kornea des Pferdes

STEFANIE HÖPPNER

**DIE HORNHAUT DES PFERDES** umfasst 20 % der Bulbusoberfläche. Im Vergleich haben nachtaktive Tiere (Katze 30 %) eine größere Hornhaut als tagaktive (Mensch 17 %). Die Form der Hornhautoberfläche beim Pferd ist birnenförmig mit einem stumpfen nasalen Pol. Der durchschnittliche vertikale Durchmesser beträgt 33 mm, der horizontale 36 mm. Die durchschnittliche Dicke der Hornhaut ist peripher mit 1 – 1,5 mm deutlich mehr als zentral mit 0,8 mm.

Die Transparenz der Hornhaut ist durch die relativ einfache anatomische Anordnung der avaskulären zellulären und kollagenen Schichten mit dem präokularen Tränenfilm außen und dem Kammerwasserfluss innen bedingt. Die Hornhaut ist das am stärksten lichtbrechende Medium am optischen Apparat Auge. Transparenz und Krümmung spielen dabei eine wichtige Rolle. Von außen nach innen besteht die Hornhaut aus vier verschiedenen Schichten. Bei Verletzungen und Erkrankungen der Hornhaut kann man zwischen oberflächlichen und tiefen Gewebeschädigungen unterscheiden. Die Reaktionsmuster der verschiedenen Hornhautschichten sind be-

grenzt. So entsteht oft ein einheitliches klinisches Bild bei verschiedenen ätiologisch-pathophysiologischen Reaktionen. Allgemeine Reaktionen der Hornhaut auf Schädigungen sind Transparenzverlust, Vaskularisation und Konturveränderungen. Die Heilung der Hornhaut wird von den betroffenen Schichten bestimmt. Jede Schicht hat ein typisches und unabhängiges Heilungspotential:

### 1. Epithel

Die äußere, oberflächliche Schicht ist ein mehrschichtiges, nicht verhornendes Plattenepithel, das relativ undurchlässig für Wasser und gelöste Stoffe ist. Oberflächliche Mikrovilli begünstigen die Adhäsion und Verteilung der mukösen Schicht des präokularen Tränenfilmes. Eine Schädigung dieser Schicht wird als Konturstörung mit verzerrtem Lichtreflex erkennbar (Abb. 1). Wasser dringt in die Hornhaut ein und es entsteht ein rauchiges, graues Hornhautödem. Die Diagnostik stützt sich auf die Fluoreszeinprobe. Intaktes Hornhautepithel, Descemetsche Membran und auch das innere Endothel nehmen den Farbstoff nicht auf, während das Hornhautstroma das

Fluoreszein trotz intensiver Spülung mit Kochsalzlösung nicht abgibt (Abb. 2). Bis in die oberflächlichste Zellschicht ist das Epithel mit intraepithelialen Nervenendigungen versorgt. Der Kornealreflex stellt einen wichtigen Schutzreflex für die Hornhaut dar. Folglich bewirkt ein oberflächlicher Hornhautschaden in den meisten Fällen einen Hornhautschmerz mit deutlichem Blepharospasmus.

Epithelschäden heilen innerhalb von 1–3 Tagen durch Migration, Mitose und Maturation benachbarter Basalzellen der Basalmembran. Vitamin A- oder dexpanthenolhaltige Augensalben begünstigen die Reepithelisierung. Lokalanästhetika, NSAID und Kortikosteroide hemmen dieses Heilungspotential. Im Stadium der Vaskularisation bei länger bestehenden Defekten kann es zusätzlich zu einer schmerzhaften reflektorischen Begleituveitis mit Pupillarkampf kommen, die u. a. entsprechend mit 1%iger Atropin-Augensalbe behandelt werden sollte. Die Basalmembran bildet sich erst 4–6 Wochen nach der Reepithelisierung. In dieser Zeit kann sich das reparierte Epithel noch leicht durch den Lidschlag vom Stroma ablösen und für Rezidive verantwortlich sein. Wenn sich die Basalmembran nicht normal ausbildet, kann eine oberflächliche Erosion in ein chronisch oberflächliches Ulkus übergehen. Die Behandlung muss dann evtl. chirurgisch durch Debridement der Ulkusränder und der Basis oder durch lamelläre Keratektomie erfolgen. Die Prognose bezüglich der Transparenz der Kornea ist in diesen Fällen wegen des Fibrose- und Leukomrisikos vorsichtig zu stellen.

## 2. Stroma

Die dickste Schicht der Kornea ist das Stroma. Kollagenfibrillen sind in regelmäßigen Abständen (Gitterstruktur), die kleiner sind als die Wellenlänge des sichtbaren Lichtes (Transparenz) in hydrophiler, polysulfatierter Grundsubstanz in Lamellen parallel zur Oberfläche angeordnet. Zwischen diesen Lamellen finden sich Keratozyten als Fibroblastenvorläufer. Die einzelnen Lamellen sind schließlich in einer bestimmten Winkelung zu-

einander übereinander geschichtet. Die Transparenz des Stromas hängt in besonderem Maße von dem Faser- und Zelltyp und dem definierten Baumuster ab.

Stromaschädigungen heilen in verschiedenen Stadien ab:

- 1–2 Stunden Ödem
- 1–48 Stunden enzymatischer Abbau durch Hydrolasen
- > 2 Tage Fibroblasten liefern Reparaturkollagen und Grundsubstanz
- > 2–3 Wochen typische Kollagenkonfiguration und Reifung über 1–2 Jahre.

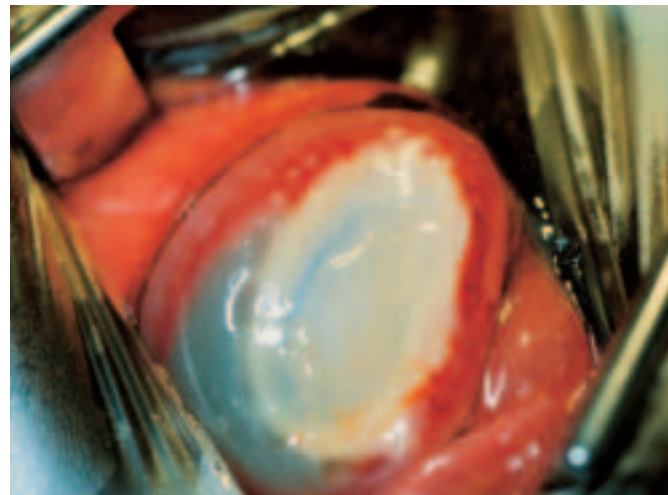
Behandlungsprinzipien bei tiefen, ulzerierenden Stromaschädigungen sind:

### ► Infektion eliminieren

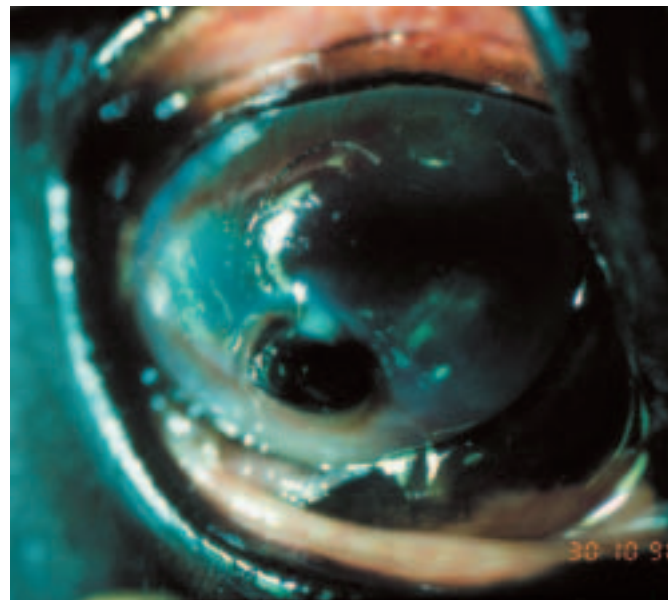
Diagnostische Grundlage ist dabei immer eine Tupferprobe zur bakteriologischen und mykologischen Untersuchung. Weißliche Hornhautinfiltrate mit Satellitenläsionen sind Hinweise auf eine Keratomykose, vor allem wenn eine Vorbehandlung mit Kortikosteroiden bekannt ist. Sicherer ist der Nachweis einer Pilzinfektion mit einem tiefen Hornhautgeschabsel mit einem stumpfen Spatel oder einem scharfen Löffel vom Ulkusrand und von der Ulkusbasis zu führen.

Zur bakteriologischen Untersuchung wird der Watteträger mit steriler physiologischer Kochsalzlösung getränkt oder mit dem mitgelieferten Transportmedium befeuchtet. Am nicht-lokalanästhesierten Auge (Konservierungsmittel im Lokalanästhetikum verfälscht das Ergebnis der Tupferprobe) wird aus dem Konjunktivalsack, den Ulkusrändern und der Ulkusbasis Material entnommen (Abb. 3).

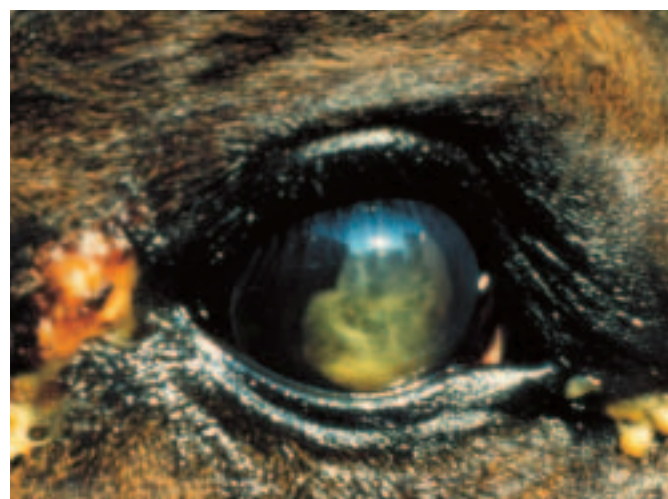
- Durch *Irrigation* zunächst mit verdünnter Betadine-Lösung (1 Teil Betadine-Lösung mit 4 Teilen Kochsalzlösung) und danach mit physiologischer NaCl-Lösung werden Schleim, Detritus, Fremdmaterial und andere Infektionsquellen von der Hornhaut entfernt.



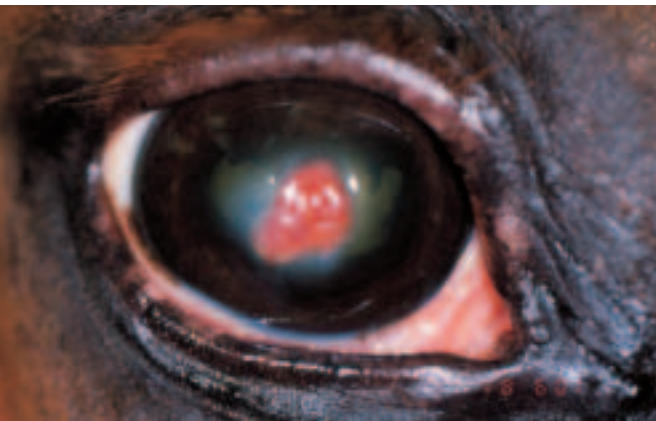
**ABBILDUNG 4:** tiefes eitriges Ulkus mit beginnender Kollagenaseaktivität



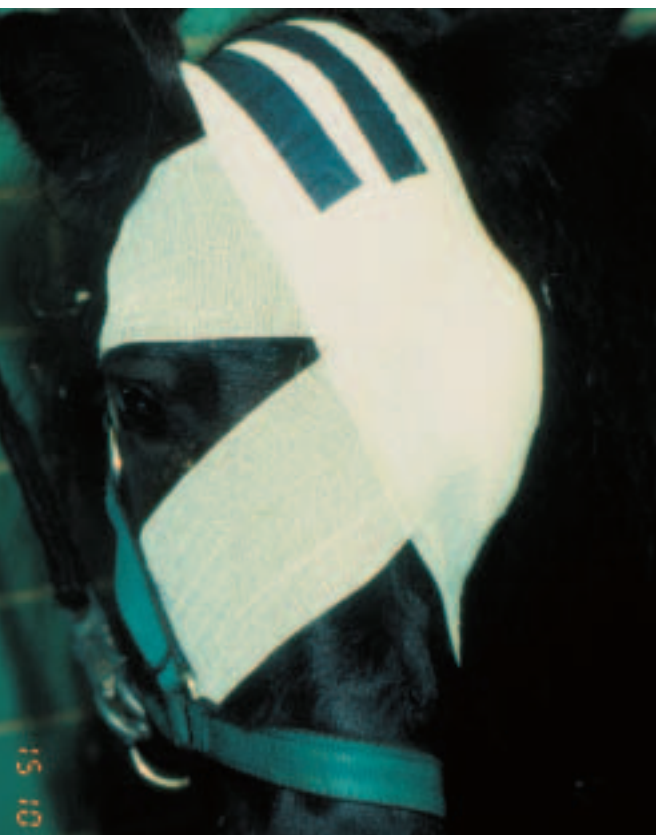**ABBILDUNG 5:** durchgebrochenes Ulkus mit Irisprolaps



**ABBILDUNG 6:** Uveitis mit Erguss in der vorderen Augenkammer und sekundärer Lidwinkelverletzung



**ABBILDUNG 7:** Zustand nach Konjunktivoplastik bei durchgebrochenem Ulkus mit Irisprolaps im Stadium der abgeschlossenen Resorption zur Behandlung mit Kortikosteroiden



**ABBILDUNG 8:** Augenverband



**ABBILDUNG 9:** temporäre Tarsorrhaphie mit Spülkatheter nach perforierender Hornhautverletzung (s. Abb. 3)

- Durch ausgewählte, lokale *Antibiose* (konjunktival und/oder subkonjunktival als Injektion) letztendlich immer nach Ergebnis der Konjunktival- oder Kornealtupferprobe (u. a. Gentamycin, Neomycin, Polymyxin B, Bacitracin, Tobramycin) oder bei drohender Endophthalmitis durch zusätzliche systemische Behandlung (u. a. Ampicillin, Gentamycin) werden manifeste Infektionen behandelt. Die lokalen Antibiotika werden bei akuten bakteriellen Infektionen der nicht perforierten Hornhaut vorzugsweise als Augensalben appliziert, zu Beginn alle 2 Stunden und nach 1 bis 2 Tagen 4–6 mal täglich.
  - *Antimykotika* (Pimabiciron- oder Amphotericin B-Augensalbe) sollten je nach den Ergebnissen wiederholter Abstriche und dem klinischen Bild noch über mindestens 2–3 Wochen fortgeführt werden, nachdem die Pilzhypen erstmals in den Hornhautabstrichen nicht mehr nachweisbar waren. Rezidive können aufgrund der fungistatischen Wirkung auftreten.
- ➔ *endogene und infektiöse, progressive Keratolyse begrenzen*  
Endogene und bakterielle (*Pseudomonas* sp.) Kollagenasen können zu einer fulminanten Verflüssigung des Stromas letztendlich bis zur Descemetischen Membran führen (Abb. 4). Descemetozele und Irisprolaps sind gefürchtete Komplikationen (Abb. 5).
- Folglich müssen als erste Therapie der Wahl *Antikollagenasen* (u. a. Heparin 1000 IE/1 ml, isoliertes Plasma, Acetylcystein 5%) alle 1–2 Stunden lokal konjunktival verabreicht werden bis die Schmerzen nachlassen, das Ödem sich aufhellt, die Läsion sich zusammenzieht und die Epithelränder rund werden. Danach erfolgt die Applikation 4-mal täglich bis zur vollständigen Reepithelisierung.
  - Empfehlenswert ist Severin's Mischung für kollagenaseaktive Hornhautulzera:
- |                            |          |
|----------------------------|----------|
| Acetylcystein 20 %         | 6,0 ml   |
| Atropin 1 %                | 6,0 ml   |
| Gentamycin 5 % (40 mg/ml)* | 1,5 ml   |
| Tränenersatzlösung         | ad 25 ml |

\*) Tobramycin und Enrofloxacin sind als wässrige Lösung alternative Antibiotika. Der pH-Wert sollte 7,0–7,5 betragen.)

➔ *Schmerzen eindämmen*

Tiefe Verletzungen und *stumpfe* Traumen lösen über den Axonreflex (Ramus ophthalmicus des Nervus trigeminus) häufig eine schmerzhafte Begleituveitis aus (Abb. 6). Dabei kommt es zu einem schmerzhaften Pupillarkampf und zur Ausschüttung von vasoaktiven Entzündungsmediatoren und somit zur Kompromittierung der Blut-Kammerwasser-Schranke. Dies kann zu Zellansammlungen in der vorderen Augenkammer, hintere und vordere Synechien der Iris, sekundärem Katarakt und letztendlich zu Blindheit führen.

- Durch konjunktivale Applikation von *Mydriatika/Zykloplegika* wird der Ziliarmuskelspasmus gelöst. Die Behandlung mit 1%-igem Atropin sollte alle 60 min bis zur Mydriasiserfolgen. In einigen Fällen ist die Kombination mit 10%-igem Phenylephrin erforderlich.
- *NSAID* (Flunixin-Meglumin, Ketoprofen) stabilisieren die Blut-Kammerwasser-Schranke und mildern die reflektorische Uveitis und die Schmerzen. Jedoch behindern sie die für die Heilung der Hornhaut notwendige Entzündung und Vaskularisation.
- *Kortikosteroide sind streng kontraindiziert*. Die fibroplastische Reparatur wird verzögert und in frühen Stadien die Einschmelzung des Stromas verstärkt.

➔ *Stromafibrose begrenzen*

Erst nach vollständiger Reepithelisierung (Fluoreszein-Test negativ) im Stadium der Vaskularisation können *Kortikosteroide* (0,1 % Beta- oder Dexamethasonsalbe) 3–4-mal täglich zur Aufhellung der Kornea (Gefäßeinsprossung, Zellinfiltration, Ödematisierung) und zur Reduktion der Stromafibrose konjunktival appliziert werden.

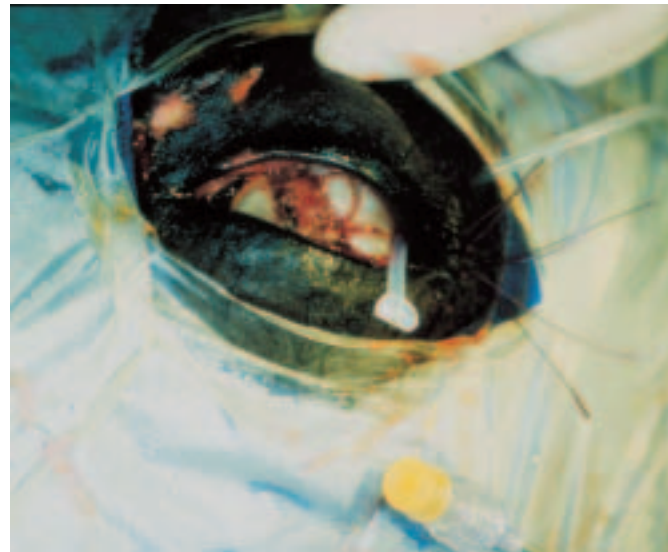
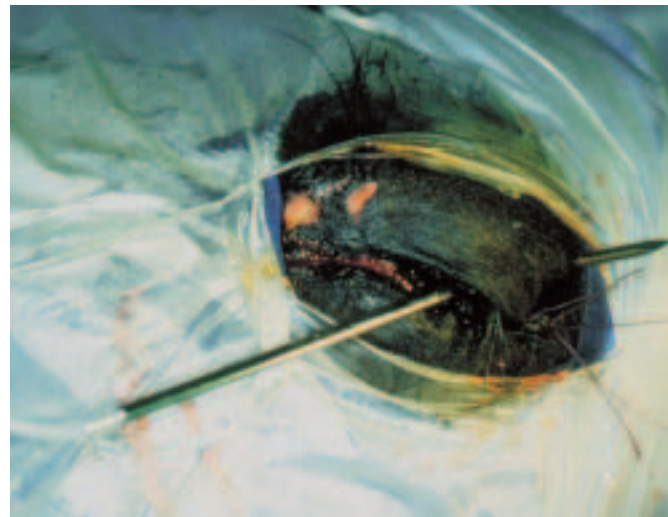
➔ *Indikationen für eine chirurgische Behandlung*

- Bei *verzögerter Reepithelisierung* oder
- bei *eingeschlossenem eitrigem oder mykotischen Detritus* oder *Fremdmaterial*

- als chirurgisches Debridement
  - oder lamelläre Keratektomie
  - evtl. mit Konjunktivaplastik und temporäre Tarsorrhaphie.
  - Bei *Descemetozele*
    - als Konjunktivaplastik und temporäre Tarsorrhaphie.
  - Bei *Irisprolaps nach Ulkusdurchbruch*
    - als Irisresektion oder –reposition, je nach Befund mit Korneanaht, Kammerwasserersatz und temporärer Tarsorrhaphie oder mit Konjunktivaplastik (Abb. 7).
- ➔ *Zusätzliche Therapieverfahren*
- Grundsätzlich empfiehlt sich die Einweisung in eine Klinik mit Aufstallung des Patienten in einer abgedunkelten Box. Schon zum Transport kann ein Augenverband vor gefährdeten Komplikationen schützen oder zumindest die Voraussetzungen für eine chirurgische Versorgung verbessern (Abb. 8). Zeigen die Patienten das Bedürfnis, das betroffene Auge zu reiben, ist die orale Verabreichung von Sedativa (Vettranquil-Granulat) oder das beidseitige Anbinden in der Box für einige Tage indiziert.
  - Pferde mit schmerzhaften Augenveränderungen sind oft schwierig zu behandeln und in

einigen Fällen ist die häufige, d. h. stündliche Applikation von Augentropfen und wässrigen Lösungen erforderlich oder das Auge ist nach Konjunktivaplastik und temporärer Tarsorrhaphie nicht mehr direkt für die medikamentöse Behandlung zugänglich. In solchen Fällen hat sich ein subpalpebraler Verweilkatheter (Cook Occular-Lavage-System) bewährt (Abb. 9). In Sedation und Lokalanästhesie oder in Vollarkose nach chirurgischer Behandlung wird vor Anlegen des Ankyloblepharons ein weicher Silikonschlauch, der auf einer entsprechenden Durchstechnadel fixiert ist, dorsolateral im Bindehautsack durch das Oberlid gestoßen (Abb. 10 a/b). Der Schlauch wird z. B. am Ohrgrund und an der Haut am Mähnenkamm festgenäht und in der Mähne verankert. Durch einen Durchstechverschluss am Ende des Schlauches können mit einer Spritze die Augenlösungen appliziert werden. Der Verweilkatheter kann belassen werden bis eine Weiterbehandlung mit Augensalben möglich ist.

**Anschrift der Verfasserin:** Dr. Stefanie Höppner, Klinik für Pferde, Allgemeine Chirurgie und Radiologie, Freie Universität Berlin



**ABBILDUNGEN 10 A/B:** chirurgisches Einlegen eines subpalpebralen Spülkatheters in den dorsolateralen Konjunktivalsack